

BAHAN KULIAH MIKOLOGI

VERSI 4 TAHUN 2021

Oleh

dr. Arthur Pohan K., M.Kes

(Bisa didownload di www.mikologi.com)

Macam macam Hyphae:

1. **Raket hyphae**

Adalah hyphae yang berbentuk clubbing dan mengecil di bagian ujung sehingga bentuknya menyerupai raket tenis.

2. **Spiral Hyphae**

Adalah Hyphae berbentuk spiral dan dapat ditemukan pada kultur Trichophyton mentagrophytes.

3. **Septa Hyphae**

Struktur dasar jamur berbentuk seperti tabung disebut hyphae. Jika hyphae dibatasi sekat disebut hyphae bersepta.

4. **Asepta Hyphae**

Struktur dasar jamur yang berbentuk seperti tabung disebut hyphae. Jika hyphae tidak dibatasi sekat disebut asepta hyphae.

5. **Mycelium**

Kumpulan dari hyphae, baik yang bersepta maupun yang tidak bersepta (asepta) disebut mycelium.

Macam-macam Spora

1. **Ectothrix**

Apabila rambut yang terinfeksi dilihat dibawah mikroskop dengan pewarnaan KOH dan tinta Parker maka spora jamur terletak diluar rambut. Hal ini disebut Ectothrix.

2. **Endothrix**

Apabila rambut yang terinfeksi dilihat dibawah mikroskop dengan pewarnaan KOH dan tinta Parker maka spora jamur terletak didalam rambut. Hal ini disebut Endothrix. Terdapat pada jamur: **Trichophyton tonsurans dan Trichophyton violaceum.**

3. **Aseksual Spora**

• **Chlamyospore**

adalah suatu spora khusus yang berdinding tebal dan dibentuk secara aseksual. Chlamyospore adalah sel membesar yang terdapat diantara atau diujung pseudohyphae.

- **Sel Yeast dan Blastoconidia**

Sel yeast berkembang biak dengan membentuk anak dan akhirnya membesar kemudian terlepas dari sel yeast ibu.

Sel yeast ibu dengan anak yang masih melekat disebut blastoconidia.

- **Macroconidia**

adalah spora yang besar terdiri dari beberapa sel yang dibatasi dengan septa.

Macroconidia disebut juga dengan **macroaleuriospore**.

- **Microconidia**

adalah spora kecil yang terdiri dari satu sel yang melekat pada hyphae.

Microconidia disebut juga **microaleuriospore**.

- **Arthroconidia**

adalah spora yang dihasilkan dari fragmentasi hyphae. Didapatkan antara lain pada *Trichosporon beigeli*.

Macam-macam Koloni

1. **Bentuk Koloni Yeast**

Koloni yang permukaannya halus sehingga menyerupai koloni kuman atau tetesan lilin, **contoh: Candida**.

2. **Bentuk Koloni Cottony**

Bentuk koloni ini terjadi apabila jamur menghasilkan aerial hyphae yang panjang dan dalam jumlah yang besar.

Macam-macam Pewarnaan

1. **Pewarnaan KOH**

KOH 10% dan Tinta Parker berwarna blue-black.

2. **Pewarnaan Lacto Phenol Cotton Blue**

Phenol berfungsi untuk mematikan jamur. Glycerol mengawetkan preparat dan mencegah presipitasi dari cat dan Cotton blue berfungsi untuk mewarnai jamur menjadi biru.

3. **Pewarnaan Haematoxylin & Eosin (H&E)**

adalah pengecatan yang dilakukan pertama kali karena berguna untuk diagnosis histologis penyakit jamur. Sayangnya tidak semua jamur tampak oleh pengecatan ini.

4. **Pewarnaan Periodic Acid- Schiff (PAS)**

Jamur yang tidak terwarnai oleh pengecatan Haematoxylin & Eosin, biasanya dapat diwarnai dengan pengecatan PAS. Tetapi tidak semua jamur dapat diwarnai dengan PAS, terkadang juga diperlukan pengecatan Gomori Methenamine Silver.

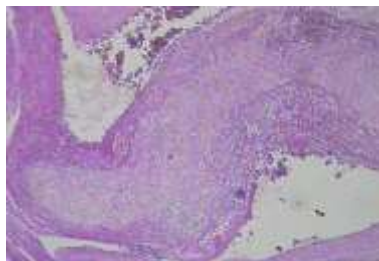
Perbandingan Hasil Pewarnaan Jamur

Candida

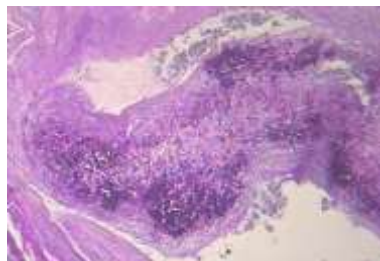
Pewarnaan H&E : Jamur terlihat kurang jelas

Pewarnaan PAS : Jamur terlihat lebih jelas

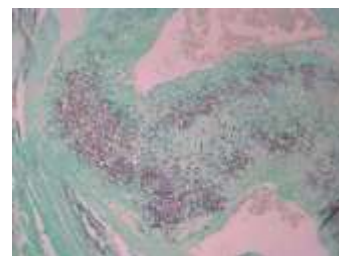Pewarnaan Gomori Methenamine Silver (GMS) : Jamur terlihat amat jelas



Pewarnaan H&E



Pewarnaan PAS



Pewarnaan GMS

SUPERFICIAL MYCOSIS

1. Tinea versicolor

Jamur penyebab : *Malassezia furfur*

Klinis: Bercak-bercak timbul pada dada bagian atas, punggung, lengan dan leher. Pada pewarnaan KOH dan tinta Parker ditemukan gambaran seperti spaghetti dan meatball.

2. Tinea nigra

Jamur penyebab: *Exophiala werneckii*

Jamur ini berwarna hitam dan datar. Tidak ada reaksi inflamasi (tangan seperti kena cat hitam). Jamur ini tumbuh amat lambat (bisa bulanan / tahunan).

Gambaran Mikroskopis dari kultur:

- Koloni Muda: Banyak sel yang menyerupai sel yeast. Kadang-kadang mempunyai sekat, kadang-kadang tidak mempunyai sekat. Harus dibedakan dengan *Candida* sp.
- Koloni Tua: Jamur berwarna coklat tua/berwarna gelap. Hyphae bercabang dengan banyak sel yang menyerupai sel yeast.

3. Piedra

Piedra dibagi dua yaitu White piedra dan Black piedra

- **White piedra**

Jamur penyebab: *Trichosporon beigeli*

- **Black piedra**

Jamur penyebab: *Piedraia hortae*.

4. Keratomycosis

Jamur penyebab: *Fusarium*, *Aspergillus*, *Candida albicans*, *Curvularia*, *Penicillium*

Faktor predisposisi: Trauma, penggunaan Antibiotik/steroid.

Gejala klinis: Ulcus kornea yang kadang disertai hypopyon.

Untuk mendiagnosa Keratomycosis biasanya dilakukan kerokan kornea baik untuk kultur maupun pemeriksaan langsung dengan KOH.

5. Otomycosis

Penyakit pada telinga luar dan liang telinga.

Jamur penyebab: Aspergillus, Penicillium, Mucor, Rhizopus, Candida

DERMATOPHYTOSES

1. Pendahuluan

a. **Ring worm adalah** bentukan yang menyerupai cincin.

b. **Pleomorphic adalah** keadaan pada jamur Dermatophyte dimana macroconidia dan microconidia menghilang, hal ini terjadi pada jamur Dermatophyte yang berumur tua.

2. Medium yang dipakai :

a. Sabouraud Dextrose Agar

b. Dermatophyte Test Medium (DTM):

DTM Positif jamur Dermatophyte mulai tumbuh sehingga mengubah warna DTM dari kuning menjadi sebagian merah.

Kandungan dari Dermatophyte Tes Medium (DTM) :

- Gentamicin dan Chlortetracycline mempunyai fungsi untuk anti kuman yang membuat kuman tidak dapat tumbuh dalam medium DTM.
- Sebagai indikator pH digunakan phenol red yang mana pada pH asam phenol red berwarna kuning, sehingga medium DTM berwarna kuning. Sedangkan pada pH basa phenol red akan berubah warna menjadi merah, sehingga medium DTM berwarna merah.
- Cycloheximide mempunyai fungsi sebagai anti jamur kontaminan.

3. **Gambaran Klinis:** Tinea capitis, Tinea barbae, Tinea corporis, Tinea cruris, pedis, unguium dan Tinea manum

4. Trichophyton:

a. **Trichophyton rubrum**

Sifat – sifat: Anthropophilic, Ectothrix dan Test urease negatif.

Gambaran mikroskopis dari kultur: Macroconidia jarang dan berbentuk seperti pensil.

Microconidia berbentuk seperti tetesan air mata (tear shape).

Catatan:

Kultur: setelah 2 minggu koloni seperti beludru, berwarna putih bila dibalik tampak berwarna merah.

b. Trichophyton mentagrophytes

Sifat – sifat: Anthrophilic dan Ectothrix

Gambaran mikroskopis dari kultur: Macroconidia: Berbentuk gada atau pensil (pencil shape) sama seperti macroconidia Trichophyton rubrum.

Macroconidia ini jarang didapatkan, hanya 1-2 perlapangan pandang.

Microconidia: Berbentuk seperti anggur (grape), berbeda dengan microconidia Trichophyton rubrum. Seringkali didapatkan spiral hyphae

Pemeriksaan tambahan untuk membedakan Trichophyton rubrum dengan Trichophyton mentagrophytes:

Dengan corn meal agar atau potato dextrose agar: Trichopython rubrum berwarna merah Trichophyton mentagrophytes tidak berwarna merah

Dengan test urease: Trichophyton rubrum negatif sedangkan Trichophyton mentagrophytes positif.

c. Trichophyton ajelloi

Diagnosa dari gambaran mikroskopis dari kultur:

Macroconidia mudah didapatkan, berbentuk seperti cerutu, berdinding tebal dan halus.

Microconidia berbentuk pyriformis.

5. Microsporum

a. Microsporum canis

Sifat-sifat: Ectothrix dan Zoophilic yang terdapat pada kucing, anjing, kuda, dan kelinci.

Gambaran mikroskopis dari kultur: Macroconidia: berbentuk spindel, berdinding tebal dan kasar. Microconidia: berbentuk clubbing dan berdinding halus.

b. Microsporum gypseum

Sifat – sifat: Ectothrix dan Geophilic

Gambaran mikroskopis dari kultur: Macroconidia: berbentuk spindel, dinding tipis, 3-6 septa Microconidia: sedikit dan berbentuk clubbing.

6. Epidermophyton floccosum

Sifat-sifat: Tidak menyerang rambut dan Anthrophilic

Gambaran mikroskopis dari kultur: Macroconidia berpasangan. Microconidia tidak ada. Pada kultur yang berumur tua didapatkan chlamydoconidia.

SUBCUTANEOUS

1. Sporotrichosis

Sinonim: Rose Gardener's disease

Penyebab: Jamur *Sporothrix schenckii*

Penyakit: menyebabkan penyakit Cutaneous Sporotrichosis (sering terjadi) dan Sistemik (jarang terjadi).

Ciri khas: nodule subcutan mengikuti aliran limfe.

Jamur *Sporothrix schenckii* merupakan **jamur difasik** yang artinya mempunyai dua bentuk yaitu fase mycelium (pada suhu 25–30°C) dan fase yeast (pada suhu 35–37°C).

Dua fase *Sporothrix schenckii* yaitu:

Sporothrix schenckii (fase mycelium): terbentuk hypha bersepta dan juga conidia yang tersusun seperti bunga (Flower like conidia).

Sporothrix schenckii (fase yeast): sel yeast terlihat bervariasi baik dalam bentuk maupun ukuran. Ukuran rata-rata 2x6 mikro meter. Juga didapatkan bentukan khas yang menyerupai bentukan seperti cerutu (cigar shape).

2. Chromoblastomycosis

Sinonim: Chromomycosis

Jamur Penyebab: *Fonsecaea pedrosoi*, *Fonsecaea compacta*, *Phialophora verrucosa*, *Cladosporium carrionii*.

Chromoblastomycosis adalah jamur yang menyerang kulit dan jaringan subkutan yang ditandai dengan nodule verrucous atau plaque.

Type konidia : Type cladosporium, type Rhinocladiella dan type Phialophora

Biopsi dengan pewarnaan H&E : Tampak adanya bentukan sclerotic bodies yang berwarna coklat. Sclerotic bodies ini adalah suatu sel yang single atau berkelompok, berdinding tebal dan berwarna coklat. Sclerotic bodies merupakan ciri khas Chromoblastomycosis.

3. Mycetoma

Sinonim: Madura foot.

Penyebab ada dua macam yaitu: Jamur (Eumycotic mycetoma) dan Kuman (mikroorganisme) yang mirip jamur (Actinomycotic mycetoma).

Jadi penyakit ini ditandai dengan infeksi subkutan yang membengkak seperti tumor dan adanya sinus yang mengeluarkan nanah.

Sinus ini juga mengeluarkan granule atau grains yaitu butiran seperti pasir yang mengandung jamur atau kuman.

Eumycotic mycetoma pada pewarnaan GMS : Berbentuk granule tidak teratur yang di dalamnya didapatkan hyphae dan chlamydoconidia.

Jamur penyebab Eumycotic mycetoma adalah *Exophiala jeanselmei*, *Pseudallescheria boydii*, *Madurella mycetomatis* dan *Madurella grisea*

4. **Rhinosporidiosis**

Adalah Infeksi jamur yang menyerang hidung (70%) tapi dapat juga menyerang conjunctiva, kelenjar air mata, larynx, mucosa mulut, kulit, vagina dan rectum.

Penyakit ini banyak terdapat pada daerah tropis sedangkan mekanisme penyebarannya tidak diketahui.

Penyebab: *Rhinosporidium seeberi*.

Macam-macam sporangium : sporangium muda (immature), sporangium tua (mature) dan sporangium collapse

Beda sporangium mature *Rhinosporidium seeberi* dengan Spherule *Coccidioides immitis* adalah sporangium mature *Rhinosporidium seeberi* lebih besar dan mempunyai Eosinophilic globular body sedangkan Spherule *Coccidioides immitis* lebih kecil dan tidak mempunyai Eosinophilic globular body.

5. **Lobomycosis**

Sinonim: Lobo disease's

Jamur penyebab: *Loboa-loboi* atau *Lacazia*

Diagnosa: jamur ini tidak bisa dibiakkan dan diagnosa hanya bisa dengan cara biopsi dan pemeriksaan histopatologi.

SYSTEMIC MYCOSES

1. **Cryptococcosis**

Jamur penyebab: *Cryptococcus neoformans*.

Permulaan penyakit ini hampir selalu terjadi di paru-paru. Dari paru-paru dapat menyebar melalui pembuluh darah ke organ-organ lain terutama ke Central Nervous System.

Pada *Cryptococcus neoformans* dengan pewarnaan GMS didapatkan sel yeast yang berkapsul tebal. Pada pewarnaan ini kapsul tampak sebagai ruang kosong.

Gejala Klinis:

- Paru-paru (Gejala pneumonia, Nodul)
- Kulit (Abses, Nodul)
- Mata (Papilledema, Endophthalmitis)
- Genitourinary tract (Renal abscess)
- Tulang dan sendi (Arthritis)
- Cardiovascular system (Endocarditis)
- Central Nervous System (Meningoencephalitis)
- Liver

2. Blastomycosis

Jamur penyebab: *Blastomyces dermatitidis*

Blastomyces dermatitidis dengan pewarnaan GMS : Pada suhu 37°C sel yeast berdinding tebal dan mempunyai celah yang lebar.

Blastomyces dermatitidis mempunyai dua fase yaitu (jamur Diphasic):

- Pada fase mycelium: terbentuk hyphae bersepta dan conidia.
- *Blastomyces dermatitidis* (Fase Yeast): sel yeast berkembang biak dengan membentuk anak dan akhirnya membesar kemudian terlepas dari sel yeast ibu.

Sel yeast ibu dengan anak yang masih melekat disebut blastoconidia.

Gejala Klinis:

- Paru-paru (Gejala mirip flu dan pneumonia, Nodul)
- Kulit
- Tulang
- Central Nervous System
- Mata
- Genitourinary tract

3. Coccidioidomycosis

Jamur penyebab: *Coccidioides immitis*.

Coccidioides immitis mempunyai dua fase yaitu :

- Fase mycelium : Didapatkan Arthroconidia
- Fase Yeast : Pada suhu 37°C tampak bentukan Spherule dan di dalamnya terdapat bentukan endospora.

Gejala Klinis:

- Paru-paru (Gejala mirip flu, Nodul, Cavity)
- Kulit
- Tulang
- Sendi
- Mata
- Otak

4. Paracoccidioidomycosis

Jamur penyebab: *Paracoccidioides brasiliensis*.

Paracoccidioides brasiliensis mempunyai dua fase yaitu:

- Pada fase myselium didapatkan hyphae bersepta, mempunyai chlamydoconidia terminal dan intercalary dan juga mempunyai microconidia.
- *Paracoccidioides brasiliensis* (Fase Yeast): Tampak multiple budding sel yang mempunyai bentukan khas seperti kemudi kapal (ship's wheel).

Gejala Klinis:

- Paru-paru (Nodul, Gejala pneumonia, Kavitas)
- Kulit dan mukosa
- Lymph node
- Adrenal Gland
- Liver
- Limpa
- Central nervous system
- Tulang
- Intestinal

5. Histoplasmosis

Jamur Penyebab: *Histoplasma capsulatum* var *capsulatum*.

Biasanya jamur ini ditemukan di tanah yang mengandung nitrogen tinggi seperti tanah yang terkontaminasi dengan kotoran burung hantu, merpati dan ayam.

Histoplasma capsulatum dengan pewarnaan HE : Tampak sel yeast di dalam macrophage yang mirip *Leishmania*.

Cara membedakan antara *Histoplasma capsulatum* var *capsulatum* dan *Leishmania* adalah dengan pengecatan GMS dan PAS, dimana *Histoplasma capsulatum* var *capsulatum* kelihatan sedangkan pada *Leishmania* tidak kelihatan (tidak tercat).

Gejala Klinis:

- Paru-paru (Gejala mirip flu, Nodul)
- Gastrointestinal
- Kulit
- Adrenal system
- Otak (meningitis)
- Endocarditis
- Hepatosplenomegaly
- Lymphadenopathy
- Bone marrow

OPPORTUNISTIC MYCOSES

1. Aspergillus

Aspergillus dengan pewarnaan GMS : Tampak hyphae bersepta dan bercabang membentuk sudut 45 derajat.

Gejala Klinis:

- Otomycosis
- Onychomycosis

- Nasal polyps
- Allergic bronchopulmonary aspergillosis (ABPA)
- Aspergilloma pre-existing tuberculosis
- Sinusitis
- Endocarditis

Invasive aspergillosis dapat menyerang organ sistem antara lain: paru-paru, saluran napas, central nervous system, mata, tulang, ginjal, liver.

2. **Epicocum**

Jamur ini mempunyai dua macam conidia yaitu conidia muda dan conidia mature, hyphae bersepta dan mempunyai conidiophore.

Conidia mature: Conidia bulat terdapat septa longitudinal dan transversal, berwarna hitam.

Conidia muda: Conidia bulat, tanpa septa, halus, berwarna hitam.

3. **Gliocladium**

Mempunyai conidia yang berbentuk bulat, bergerombol (popcorn ball).

4. **Syncephalastrum**

Didapatkan sporangium yang berbentuk seperti jari atau tabung.

HYALOHYPHOMYCOSIS

Beda antara Hyalohyphomycosis dengan Phaeohyphomycosis adalah pada Phaeohyphomycosis hyphae berwarna coklat atau hitam (hyphae berpigmen), sedangkan Hyalohyphomycosis hyphae tidak berwarna atau hyalin (hyphae tidak berpigmen).

Jamur penyebab : *Acremonium*, *Fusarium*, *Paecilomyces*, *Scedosporium prolificans*, *Scopulariopsis*.

Fusarium : tidak mempunyai Conidiophore, mempunyai phialide, macroconidia berbentuk bulan sabit (sickle form).

INFEKSI YANG JARANG TERJADI

Penicillium

Penicillium termasuk jamur yang tidak patogen kecuali *Penicillium marneffeii*.

Makroskopis: koloni tumbuh sekitar 4 hari pada suhu 25°C pada medium Sabouraud Dextrose Agar. Dan koloni mula-mula berwarna putih lama-lama berubah kehijauan.

Mikroskopis: hyphae bersepta, conidiophore mempunyai cabang yang disebut metula. Dan diatas metula terdapat phialide.

Penicillium marneffeii

Penicillium marneffeii ini ditemukan pada tahun 1956 pada tikus bambu di Vietnam. *Penicillium marneffeii* ini meningkat pada penderita AIDS. Jika tidak diobati dapat menyebabkan kematian. Infeksi ini biasanya dimulai dari paru-paru. Bila terjadi penyebaran infeksi dari paru-paru, biasanya disertai dengan gejala: berat badan turun, anemia, leukositosis, lesi kulit: Papula, batuk, lymphadenopathy, Hepatosplenomegaly.

Manifestasi kulit dapat menyerupai jerawat dan biasanya pada daerah muka, leher, tangan dan kaki. Lesi kulit dapat juga menyerupai *Molluscum contagiosum*.

Penicillium marneffeii adalah satu-satunya jamur dimorfik dari genus *Penicillium*.

Pada medium Sabouraud Dextrose Agar pada suhu 25°C tampak warna merah di tepi koloni yang disebabkan karena pigmen merah yang berdifusi di medium Sabouraud Dextrose Agar.

Penicillium marneffeii dengan pewarnaan GMS : Tampak sel yeast berseptata.

Penicillium marneffeii dengan pewarnaan HE : Tampak sel yeast.

Catatan : Pada pewarnaan HE formasi sel yeast menyerupai *Histoplasma capsulatum* var. *capsulatum*.

Jamur ini berkembang biak tidak dengan membentuk budding tetapi dengan cara membelah sel.

YEAST

1. Candidiasis

Candida dapat menyebabkan penyakit pada berbagai organ, yaitu: *Candidiasis* oral (Oral thrush), Infeksi Cardiovascular, Central Nervous System, Infeksi Genetalia infeksi Mata, Myocarditis, Infeksi pada Kulit dan Kuku, Infeksi pada paru-paru, Infeksi pada tulang dan sendi, dan Infeksi Saluran Kemih.

Jamur penyebab : *Candida glabrata*, *Candida guilliermondii*, *Candida krusei*, *Candida kefyr*, *Candida parapsilosis* dan *Candida tropicalis*.

***Candida albicans*:**

Pada medium cornmeal-Tween 80 Agar membentuk chlamydoconidia dan pada serum membentuk germ tube.

Germ tube test : Test ini merupakan cara untuk membedakan *Candida albicans* dengan *Candida* lain secara cepat dan ekonomis. 0,3 ml serum (bisa serum manusia, kelinci, domba) dicampur dengan sel yeast. Lalu diinkubasi dengan suhu 35–37°C selama 2-3 jam. Serum diambil dengan menggunakan ose dan diletakkan di atas object glass dan ditutup dengan coverglass. Bila terbentuk Germ Tube maka kesimpulannya adalah *Candida albicans*. Germ Tube adalah filamen yang tumbuh dari Blastoconidia dengan ciri khas tidak ada konstiksi pada perbatasan antara Germ Tube dan Blastoconidia.

Faktor resiko

Hal-hal di bawah ini merupakan faktor resiko yang memudahkan seseorang terkena Candidiasis, yaitu:

- Diabetes mellitus
- AIDS
- Tuberculosis
- Pengobatan cytotoxic
- Pengobatan antibiotik dalam jangka waktu panjang

2. Pneumocystis carinii

Pneumocystis carinii dinding selnya mengandung chitin sehingga menyerupai dinding sel jamur. Hanya saja ergosterol yang biasanya didapatkan pada dinding jamur tidak dijumpai, akibatnya Pneumocystis carinii tidak dapat diobati dengan anti jamur yang mengikat ergosterol (seperti amphotericin B) atau yang memperlambat sintesa ergosterol (seperti imidazole dan triazole).

Infeksi baru menimbulkan gejala bila T helper cell berjumlah kurang dari 200 / millimeter cubic.

Pneumocystis carinii dapat menyebabkan infeksi di organ-organ lain selain paru.

Pneumocystis carinii tidak bisa dikultur.

3. Torulopsis glabrata

Nama lain Torulopsis glabrata adalah Candida glabrata. Beda Candida spesies dengan Torulopsis glabrata (Candida glabrata) adalah Torulopsis glabrata (Candida glabrata) tidak mempunyai pseudohyphae sedangkan Candida spesies mempunyai pseudohyphae.

ZYGOMYCOSIS

1. Entomophthoromycosis

a. Basidiobolomycosis

Jamur penyebab : Basidiobolus meristoporus.

Pada jaringan tidak bisa dibedakan antara hyphae Conidiobolus dengan Basidiobolus.

Gejala Klinis:

- Pembengkakan keras serupa kayu pada kaki, Paha, Tangan, Leher dan bahu. Biasanya disebabkan oleh gigitan serangga. Warna kulit normal atau erythematous dan tidak menyebabkan luka.
- Gastrointestinal.

b. Conidiobolomycosis

Jamur penyebab : *Conidiobolus coronatus*.

Infeksi ini terjadi melalui spora *Conidiobolus* yang terhirup sehingga menyebabkan infeksi pada mucosa hidung.

Pasien biasanya mengeluh hidung buntu, lendir berdarah dan perdarahan hidung.

Penyebaran pada pharynx mengakibatkan susah menelan. Obstruksi pada sinus maxilaris dan ethmoidalis dapat menyebabkan sinusitis.

2. Mucormycosis

Gejala klinis:

- Sinusitis (Dapat menyebar menjadi sino-orbital dan rhinocerebral)
- Infeksi paru-paru
- Infeksi kulit: Berupa necrosis yang disebabkan trauma (luka pada kulit atau luka bakar)
- Infeksi Gastrointestinal

Faktor Resiko:

- Diabetes tidak terkontrol
- Kanker darah
- Transplantasi organ
- Pasien dengan trauma

MIKROORGANISME YANG MIRIP JAMUR

1. Nocardiosis

Jamur penyebab terbanyak: *Nocardia asteroides* dan *Nocardia brasiliensis*.

Gambaran Mikroskopis: tampak filamen bercabang-cabang dengan diameter kurang dari 1mikrometer, beberapa filamen ini ada yang terpecah-pecah membuat bentukan batang dan coccus.

Nocardia ini bersifat gram positif juga bersifat tahan asam partial.

Nocardiosis mempunyai dua bentukan klinis yaitu: Pulmonary form dan Cutaneous form.

2. Actinomycosis

Jamur Penyebab: *Actinomyces israelii* tetapi kadang-kadang disebabkan juga *Actinomyces naeslundii*.

Actinomycosis mempunyai tiga bentukan klinis yaitu Cervicofacial (terbanyak), Pulmonary dan Abdominal Infection.

Pada *Actinomycosis* ditemukan adanya granule yang disertai dengan filamen-filamen.

Catatan:

Filamen-filamen *Actinomyces israelii* ini tidak tercat oleh pengecatan PAS, HE dan GF.

PHAEOHYPHOMYCOSIS

Adalah infeksi yang disebabkan oleh jamur yang berwarna hitam atau coklat dematiaceous fungi) tetapi tidak didapatkan sclerotic body. Hal ini yang membedakan Phaeohyphomycosis dengan Chromoblastomycosis.

Salah satu jamur penyebabnya: *Curvularia*.

PEWARNAAN JAMUR

1. Pewarnaan Gomori Methenamine Silver (GMS)

Jamur yang tidak dapat terwarnai oleh Haematoxylin & Eosin dapat terwarnai dengan pengecatan Gomori Methenamine Silver.

Prinsip Dasar Pengecatan: Penambahan Chromic acid, menyebabkan kompleks polisakarida, dinding sel jamur akan mengalami oksidasi menjadi aldehida. Pada teknik pengecatan GMS, aldehida mereduksi kompleks Methenamine Silver nitrate. Silver yang tereduksi akan mengendap dan menyebabkan warna *coklat-hitam*. Setelah proses oksidasi, preparat ditempatkan pada larutan sodium bisulfite, yang berfungsi untuk menghilangkan sisa chromic acid pada jaringan.

Gold chloride digunakan untuk meningkatkan intensitas warna yaitu untuk mewarnai jaringan setelah perlakuan silver dan menghilangkan warna coklat dari jaringan. Warna terakhir adalah hitam.

Sodium thiosulfate membantu memfixir reaksi silver dalam jaringan dengan menghentikan semua reaksi sebelumnya dan menghilangkan sisa-sisa silver nitrate. Light green biasanya digunakan sebagai pewarna kedua (counterstain) untuk mewarnai latar belakang jaringan.

2. Pewarnaan Gomori Methenamine Silver Haematoxylin & Eosin.

Jika dicat dengan GMS saja, maka latar belakang terlihat hijau. Dengan menggantikan counterstain light green dengan pengecatan H&E, maka latar belakangnya akan terlihat, sehingga reaksi jaringan lebih mudah untuk diamati.

MACAM-MACAM PEWARNAAN

1. Pewarnaan KOH

Bahan-bahan:

KOH 10% dan Tinta Parker berwarna blue-black

Cara kerja:

1. Dengan menggunakan ose, ambil satu tetes larutan KOH 10% dan letakkan pada object glass.
2. Panaskan needle.
3. Ambil spesimen kulit.
4. Kemudian campurkan dengan larutan KOH 10% pada object glass tadi. Panaskan needle kembali.
5. Panaskan ose, ambil satu tetes larutan tinta Parker dan campurkan dengan larutan KOH dan spesimen kulit pada object glass tadi.
6. Kemudian tutup dengan cover glass.
7. Panaskan beberapa saat diatas api.
8. Sediaan siap dilihat dibawah mikroskop.

2. Pewarnaan Lacto Phenol Cotton Blue

Bahan-bahan:

- | | |
|---------------|--------|
| - Phenol | 20 g |
| - Lactic acid | 20 ml |
| - Glycerol | 40 g |
| - Cotton blue | 0.05 g |

Cara kerja:

1. Panaskan ose.
2. Ambil larutan LCB dan letakkan pada object glass.
3. Panaskan ose kembali.
4. Panaskan needle.
5. Dinginkan needle.
6. Ambil koloni jamur.
7. Kemudian campurkan dengan larutan LCB pada object glass tadi.
8. Setelah itu, tutup dengan cover glass dan lihat hasilnya di mikroskop.

3. Pewarnaan Haematoxylin & Eosin

Bahan-bahan:

- a. Aquadest
- b. Ammonia water
- c. Gill's Haematoxylin
- d. Ammonia Water
- e. Alkohol 70%
- f. Alkoholik Eosin 1%

Cara kerja:

1. Ambil preparat yang sudah dideparafinisasi.
2. Letakan pada baskom pengecat.
3. Tetesi preparat dengan Gill's Haematoxylin dengan memakai pipet pasteur beberapa tetes sampai menutupi jaringan.
4. Diamkan selama 4 menit, lalu bilas dengan aquadest sampai bersih.
5. Masukkan preparat ke dalam ammonia water selama beberapa detik, sampai jaringan menjadi biru.
6. Bilas dengan aquadest sampai bersih.
7. Masukkan preparat ke dalam alkohol 70%, selama 30 detik.
8. Tetesi alkoholik eosin 1% sampai menutupi jaringan. Diamkan selama 3 menit.
9. Lalu tetesi alkohol 70% sampai menutupi jaringan selama 30 detik.
10. Lakukan dehidrasi:
DEHIDRASI:
 - a. Celupkan preparat pada alkohol absolut I selama 30 detik.
 - b. Celupkan preparat pada alkohol absolut II selama 30 detik.
 - c. Celupkan preparat pada Xylene I selama 5 menit.
 - d. Celupkan preparat pada Xylene II selama 5 menit.
11. Ambil cover glass kemudian tetesi cover glass dengan entelan dan tutup dengan preparat.
12. Diamkan sampai kering.
13. Siap diperiksa dibawah mikroskop

4. Pewarnaan Periodic Acid Schiff

Bahan - bahan:

1. Reagen Schiff
2. Ammonia water
3. Gill's haematoxylin
4. Larutan periodic acid 1%
5. Timer
6. Preparat
7. Aquadest

Cara kerja:

1. Ambil preparat yang sudah di deparafinisasi.
2. Letakkan pada baskom pengecatan.
3. Tetesi preparat dengan Periodic acid 1% dengan memakai pipet pasteur beberapa tetes sampai jaringan tertutup dengan Periodic Acid 1%.
4. Diamkan selama 15 menit, lalu bilas dengan aquadest.
5. Letakkan preparat dibawah air kran yang mengalir selama 5 menit.
6. Tetesi preparat dengan reagen Schiff beberapa tetes sampai jaringan tertutup dengan reagen Schiff.
7. Diamkan selama 15 menit, lalu bilas dengan aquadest.
8. Letakkan preparat dibawah air kran yang mengalir selama 5 menit.
9. Tetesi preparat dengan Gill's haematoxylin beberapa tetes sampai jaringan tertutup dengan Gill's haematoxylin.
10. Diamkan selama 3 menit, lalu bilas dengan aquadest.
11. Celupkan preparat dalam Ammonia water sampai preparat berwarna merah kebiruan.
12. Bilas dengan aquadest.
13. Lakukan dehidrasi.

5. Pewarnaan Gomori Methenamine Silver (GMS)

Bahan Pengecatan Gomori Methenamine Silver:

1. Aquadest
2. Chromic acid 5%
3. Sodium bisulfite 1%
4. Larutan kerja Methenamine silver

5. Gold chloride 0,1%
6. Sodium thiosulfate 2%
7. Light green
8. Aquadest steril (water for irrigation)

Cara Kerja:

1. Siapkan preparat yang telah dideparafinisasi, dan letakan pada baskom pengecat.
2. Tetesi preparat dengan chromic acid 5% dengan menggunakan pipet pasteur beberapa tetes sampai menutupi jaringan.
3. Dan didiamkan selama 1 jam. Lalu bilas dengan aquadest sampai bersih.
4. Tetesi preparat dengan sodium bisulfite 1%, sampai menutupi jaringan.
5. Dan didiamkan beberapa detik, untuk menghilangkan sisa chromic acid.
6. Lalu bilas dengan aquadest sampai bersih.
7. Bilas preparat dalam Aquadest steril. Lakukan hal ini 3 kali.
8. Masukkan preparat ke dalam larutan kerja methenamine silver dalam waterbath dengan suhu 58°C selama 10 menit atau lebih, tergantung dari macam jaringan dan jenis jamur yang dicat (biasanya antara 10–60 menit).
9. Setelah 10 menit atau lebih (sebelumnya harap dicek di bawah mikroskop), ambil preparat dalam waterbath dan jaringan harus berwarna coklat kekuningan.
10. Setelah jaringan berwarna coklat kekuningan, ambil preparat dalam waterbath.
11. Kemudian bilas preparat dengan Aquadest steril. Lakukan hal ini 3 kali.
12. Setelah itu ambil preparat dan letakkan preparat pada baskom pengecat.
13. Tetesi preparat dengan gold chloride 0,1% dengan menggunakan pipet pasteur sampai menutupi jaringan.
14. Dan didiamkan selama 5 menit.
15. Lalu bilas dengan Aquadest steril sebanyak 1x.
16. Kemudian tetesi preparat dengan sodium thiosulfate 2%, sampai menutupi jaringan. Dan didiamkan selama 5 menit.
17. Setelah itu bilas dengan aquadest sampai bersih.
18. Tetesi preparat dengan light green sampai menutupi jaringan. Dan didiamkan selama 2 menit.
19. Kemudian bilas dengan aquadest sampai bersih.
20. Setelah itu tetesi preparat dengan alkohol 70% sampai menutupi jaringan. Dan diamkan selama 30 detik.
21. Lakukan Dehidrasi

22. Ambil cover glass, kemudian tetesi cover glass dengan entellan dan tutup dengan preparat.
23. Kemudian didiamkan sampai kering.
24. Siap diperiksa di bawah mikroskop.

6. Pewarnaan Gomori Methenamine Silver – Haematoxylin & Eosin (GMS-H&E)

Bahan–Bahan:

1. Aquadest
2. Chromic acid 5%
3. Sodium bisulfite 1%
4. Larutan kerja Methenamine silver
5. Gold chloride 0,1%
6. Sodium thiosulfat 2%
7. Aquadest steril (water for irrigation)
8. Gill's haematoxylin
9. Ammonia water
10. Alkohol 70%
11. Alkoholik eosin 1%

Cara Kerja:

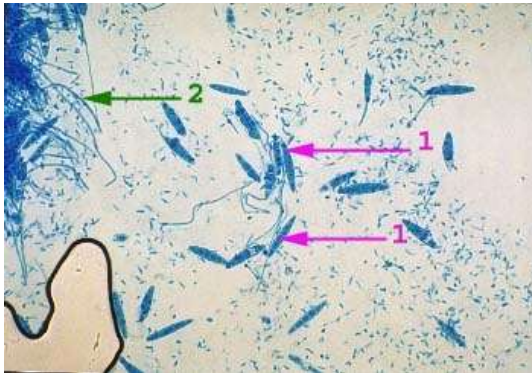
1. Siapkan preparat yang telah dideparafinisasi, dan letakan pada baskom pengecat.
2. Tetesi preparat dengan chromic acid 5% dengan menggunakan pipet pasteur beberapa tetes sampai menutupi jaringan.
3. Kemudian diamkan selama 1 jam.
4. Lalu bilas dengan aquadest sampai bersih.
5. Tetesi preparat dengan Sodium Bisulfite 1%.
6. Dan diamkan beberapa detik, untuk menghilangkan sisa chromic Setelah itu bilas dengan aquadest sampai bersih.
7. Bilas preparat dalam Aquadest steril. Lakukan hal ini 3 kali.
8. Masukkan preparat ke dalam larutan kerja methenamine silver dalam waterbath dengan suhu 58°C selama 10 menit atau lebih, tergantung dari macam jaringan dan jenis jamur yang dicat (biasanya antara 10 – 60 menit).
9. Setelah 10 menit atau lebih (sebelumnya harap dicek dibawah mikroskop), ambil preparat dalam waterbath dan jaringan harus berwarna coklat kekuningan.
10. Setelah jaringan berwarna coklat kekuningan ambil preparat dalam waterbath.

11. Kemudian bilas preparat dalam Aquadest steril. Lakukan hal ini 3 kali.
12. Setelah itu ambil preparat dan letakan preparat pada baskom pengecat.
13. Tetesi preparat dengan gold chloride 0,1% dengan menggunakan pipet pasteur sampai menutupi jaringan.
14. Diamkan selama 5 menit.
15. Bilas dengan Aquadest steril sebanyak 1x.
16. Kemudian tetesi preparat dengan sodium thiosulphate 2%, sampai menutupi jaringan. Dan didiamkan selama 5 menit.
17. Setelah itu bilas dengan aquadest sampai bersih.
18. Tetesi preparat dengan Gill's haematoxylin beberapa tetes sampai menutupi jaringan.
19. Didiamkan selama 4 menit.
20. Lalu bilas dengan aquadest sampai bersih.
21. Masukkan preparat ke dalam ammonia water selama beberapa detik, sampai jaringan menjadi biru.
22. Setelah itu bilas dengan aquadest sampai bersih.
23. Tetesi preparat dengan alkohol 70% sampai menutupi jaringan.
24. Didiamkan selama 30 detik.
25. Tetesi preparat dengan alkoholik eosin 1% sampai menutupi jaringan.
26. Didiamkan selama 3 menit.
27. Tetesi preparat dengan alkohol 70% sampai menutupi jaringan.
28. Dan didiamkan selama 30 detik.
29. Celupkan preparat ke dalam alkohol absolut I selama 30 detik.
30. Celupkan preparat ke dalam alkohol absolut II selama 30 detik.
31. Celupkan preparat ke dalam xylene I selama 5 menit.
32. Celupkan preparat ke dalam xylene II selama 5 menit.
33. Ambil cover glass kemudian tetesi cover glass dengan entellan, dan tutup dengan preparat.
34. Kemudian didiamkan sampai kering.
35. Siap diperiksa dibawah mikroskop.

DERMATOPHYTOSES

Microsporum canis

Pada pewarnaan Lacto Phenol Cotton Blue ditemukan macroconidia berbentuk spindle, berdinding tebal dan kasar dan microconidia berbentuk clubbing dan berdinding halus.



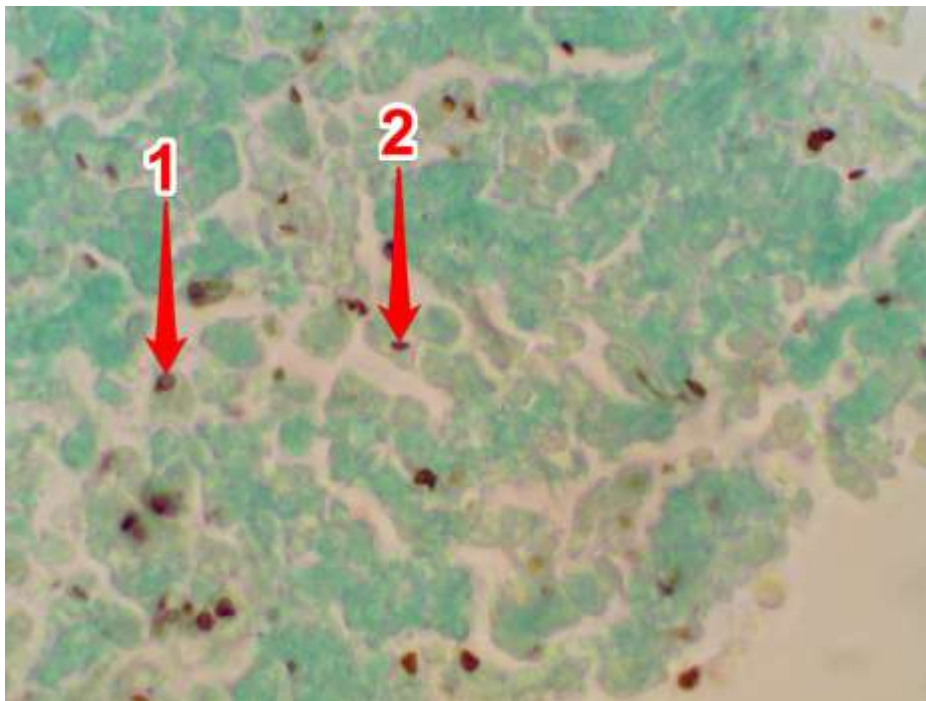
Keterangan gambar:

1. Macroconidia
2. Microconidia

SUBKUTANEOUS MYCOSES

1. *Sporothrix schenckii*

a. Pada pewarnaan GMS ditemukan juga Sel yeast terlihat bervariasi baik dalam bentuk maupun ukuran. Ukuran rata-rata 2x6 mikrometer. Juga didapatkan bentuk khas yang menyerupai bentuk seperti cerutu (cigar shape).



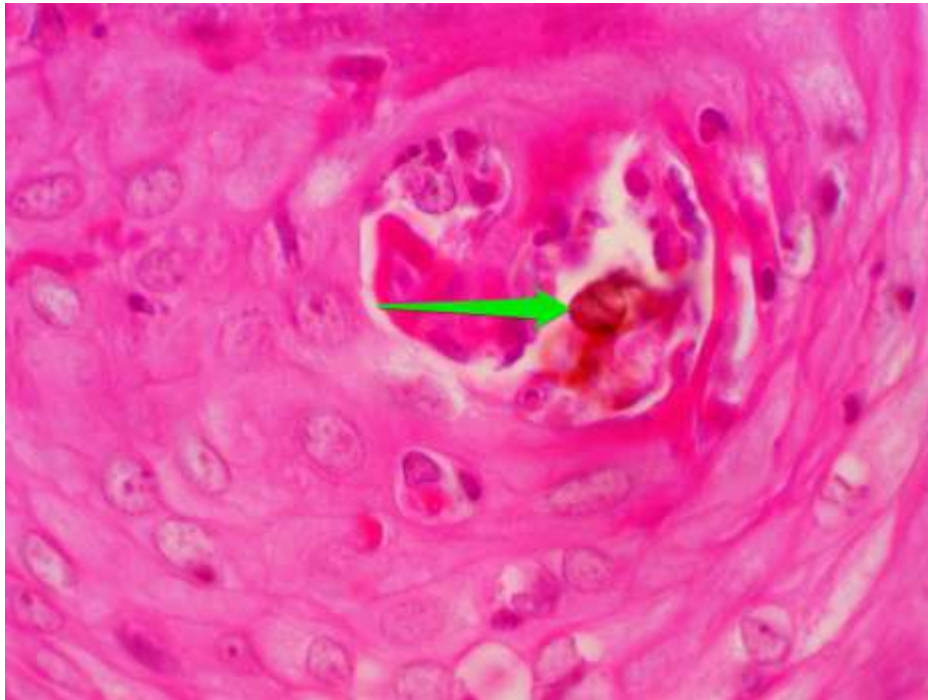
Sporotrichosis Gomori Methenamine Silver (GMS) pada pembesaran 1000x:

1. Sel yeast berbentuk bulat
2. Bentuk khas cerutu (cigar shape)

b. Pada pewarnaan GMS-HE ditemukan juga Sel yeast terlihat bervariasi baik dalam bentuk maupun ukuran. Ukuran rata-rata 2x6 mikrometer. Juga didapatkan bentuk khas yang menyerupai bentuk seperti cerutu (cigar shape).

2. **Chromoblastomycosis**

- a. Pada pewarnaan HE tampak adanya bentukan sclerotic bodies yang berwarna coklat.



Keterangan gambar:

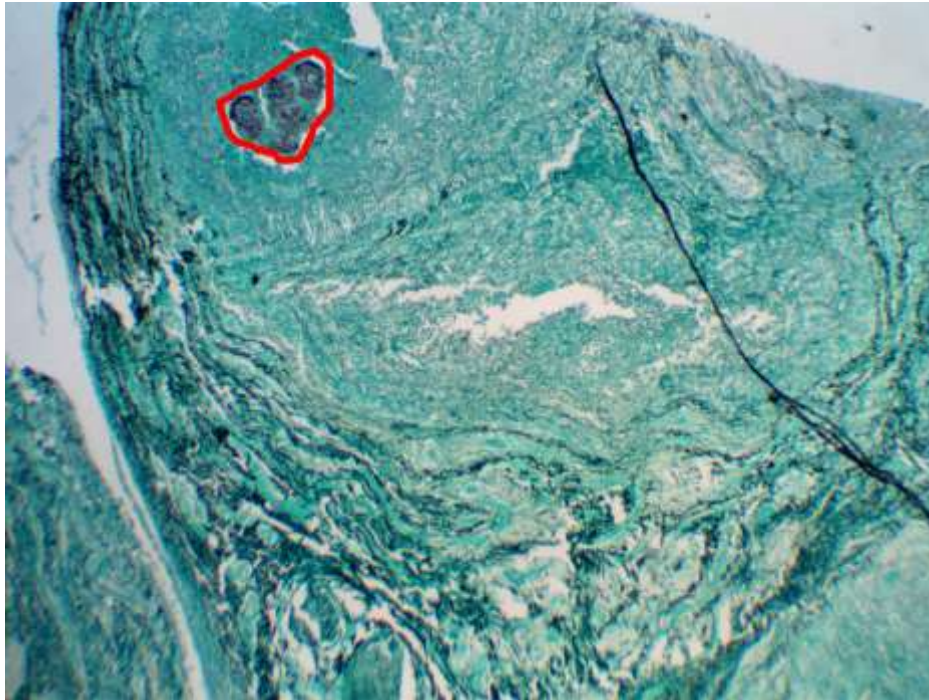
Chromoblastomycosis dengan pewarnaan HE pada pembesaran 1000x.

Tampak adanya bentukan sclerotic bodies yang berwarna coklat (panah hijau)

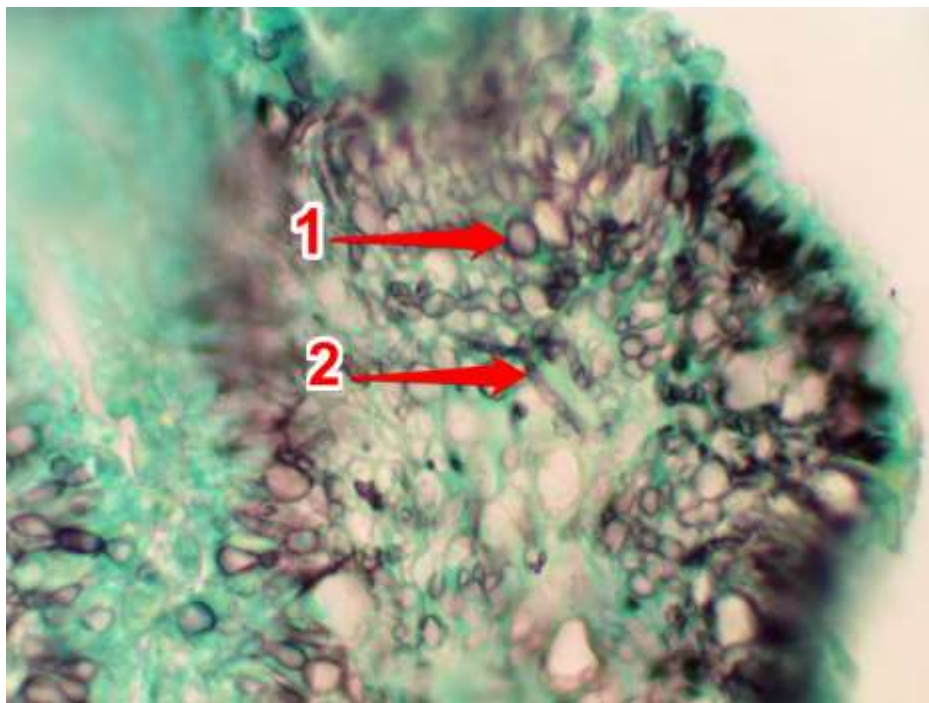
- b. Pada pewarnaan GMS tampak adanya bentukan sclerotic bodies yang berwarna hitam.
c. Pada pewarnaan GMS-HE tampak adanya bentukan sclerotic bodies yang berwarna hitam.

3. **Eumycotic mycetoma**

- a. Pada pewarnaan H&E ditemukan granule tidak teratur tetapi Chlamydoconidia dan hyphae tidak kelihatan.
b. Pada pewarnaan GMS ditemukan granule tidak teratur yang di dalamnya didapatkan Chlamydoconidia dan Hyphae.



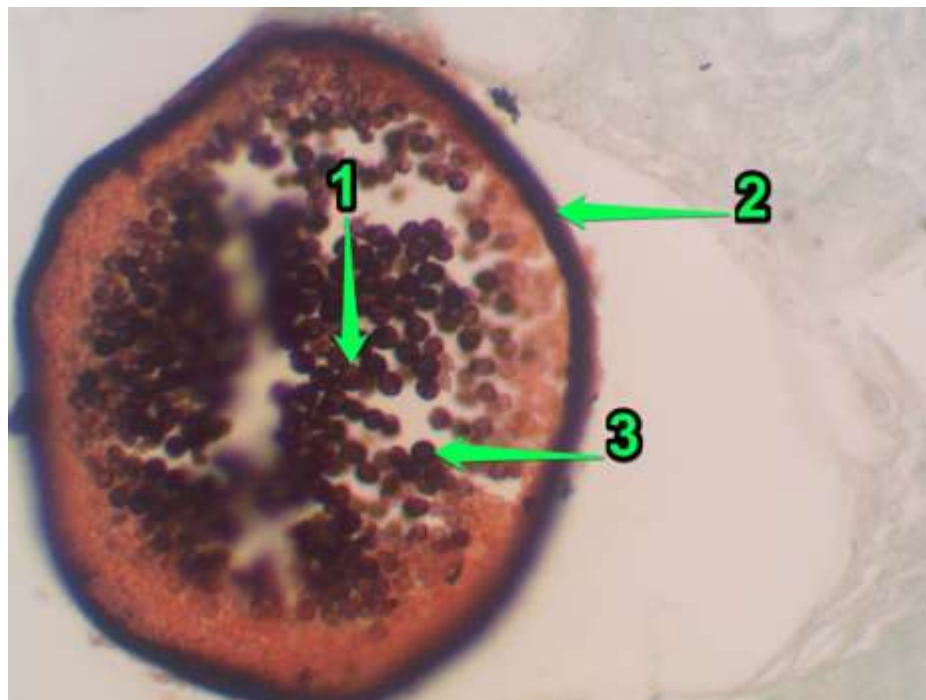
Mycetoma Gomori Methenamine Silver (GMS) pada pembesaran 40x:
Tampak granule berwarna hitam (area yang ditandai dengan warna merah)



Mycetoma Gomori Methenamine Silver (GMS) pada pembesaran 400x:
Granule yang didalamnya didapatkan hyphae dan chlamydoconidia
1. Chlamydoconidia, 2. Hyphae

4. **Rhinosporidium seeberi**

- a. Pada pewarnaan H&E ditemukan Sporangium mature dan spora.
- b. Pada pewarnaan PAS ditemukan Sporangium mature dan spora.
- c. Pada pewarnaan GMS ditemukan:



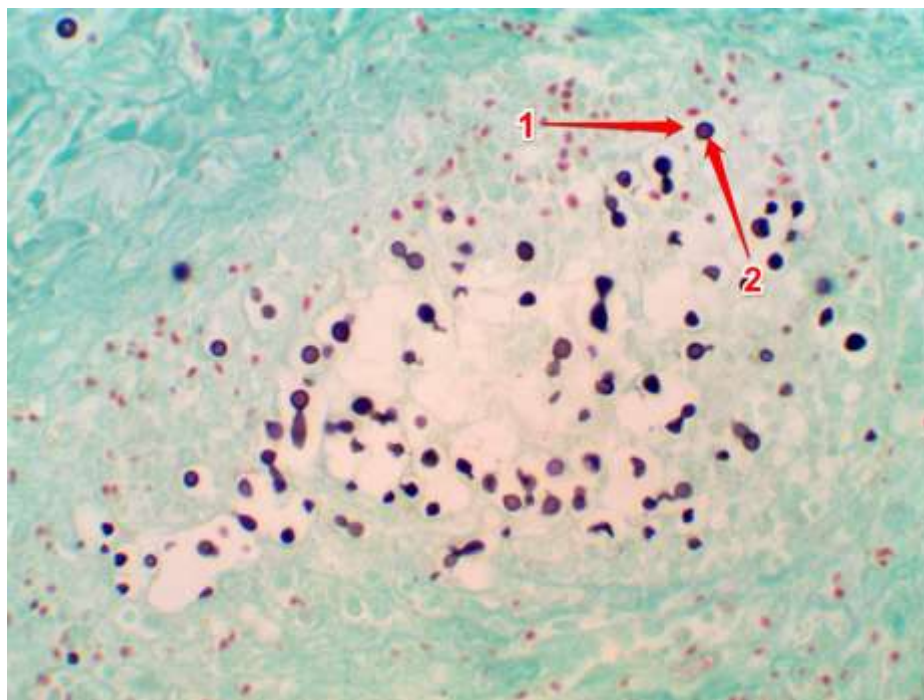
Rhinosporidiosis Gomori Methenamine Silver (GMS) pada pembesaran 400x:

1. Spora, 2. Sporangium mature,
 3. Eosinophilic globular body (di dalam spora)
- d. Pada pewarnaan GMS-H&E ditemukan Sporangium mature dan spora.

SYSTEMIC MYCOSIS

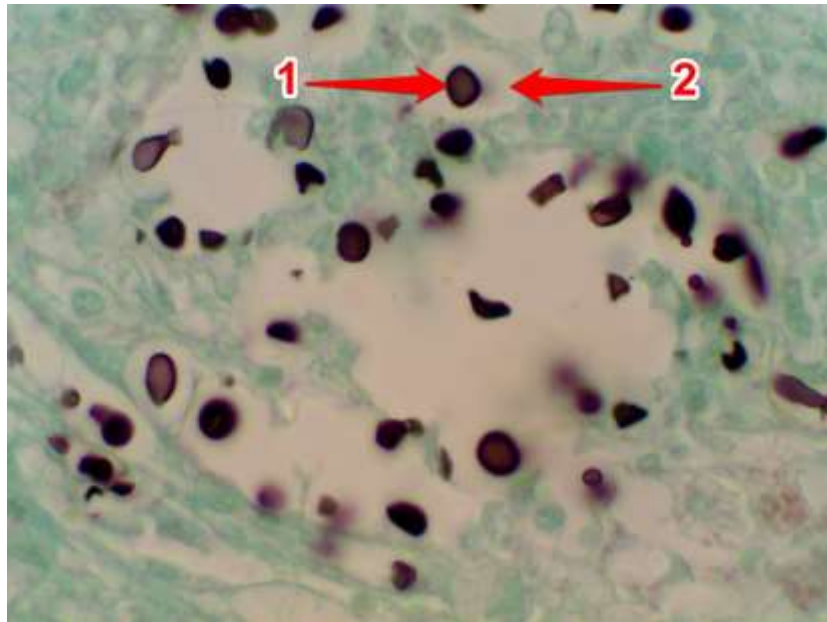
1. *Cryptococcus neoformans*

- a. Pada pewarnaan GMS jamur ini terdapat sel yeast yang berkapsul tebal dan pewarnaan ini kapsul tampak sebagai ruang kosong.



Cryptococcosis Gomori Methenamine Silver (GMS) pada pembesaran 400x:

1. Kapsul (ruang kosong)
2. Sel yeast



Cryptococcosis Gomori Methenamine Silver (GMS) pada pembesaran 1000x:

1. Sel yeast

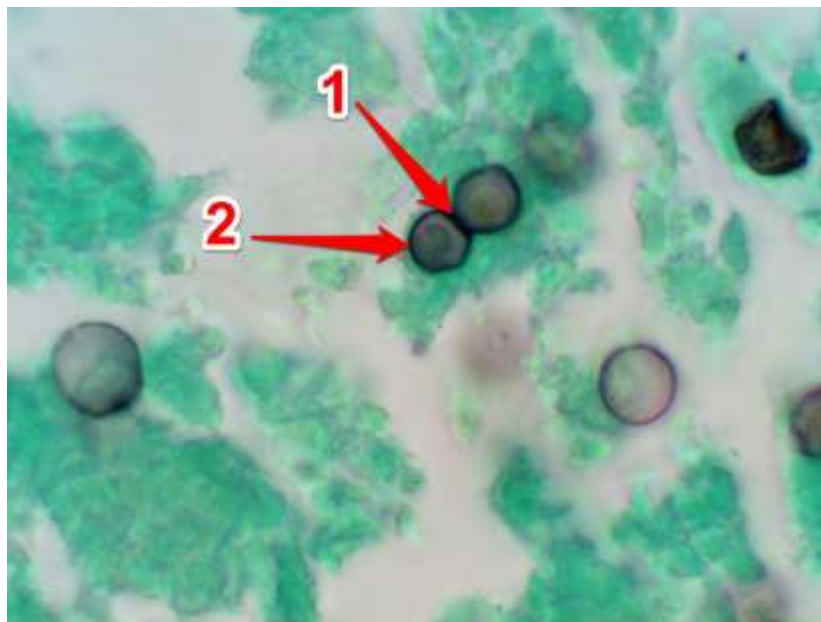
2. Kapsul (ruang kosong)

b. Pada pewarnaan Mayer's Mucicarmine didapatkan sel yeast dengan tonjolan. Tonjolan ini diakibatkan oleh jaringan yang mengkerut. selalu didapatkan ruang kosong, akibat dari kehilangan bahan kapsul pada saat prosesing jaringan.

2. **Blastomyces dermatitidis**

a. Pada pewarnaan H&E ditemukan sel yeast berdinding tebal dan mempunyai celah yang lebar.

b. Pada pewarnaan GMS ditemukan sel yeast berdinding tebal dan mempunyai celah yang lebar.



Blastomycosis Gomori Methenamine Silver (GMS) pada pembesaran 1000x:

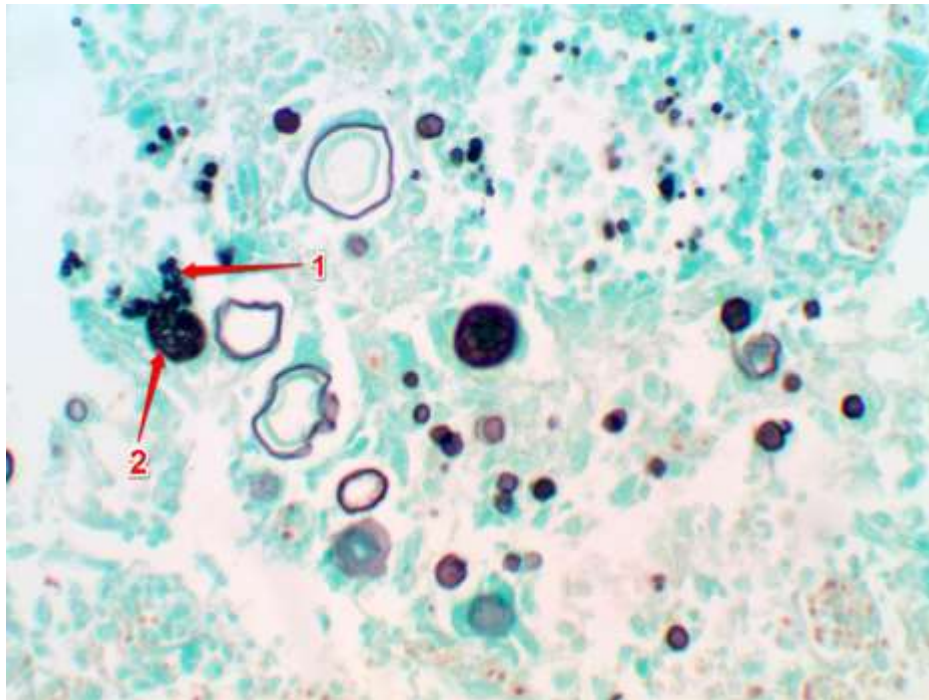
1. Pada suhu 37 Celcius, sel yeast berdinding tebal dan mempunyai celah yang lebar

2. Sel yeast Blastomyces dermatitidis

c. Pada pewarnaan GMS-H&E ditemukan sel yeast berdinding tebal dan mempunyai celah yang lebar.

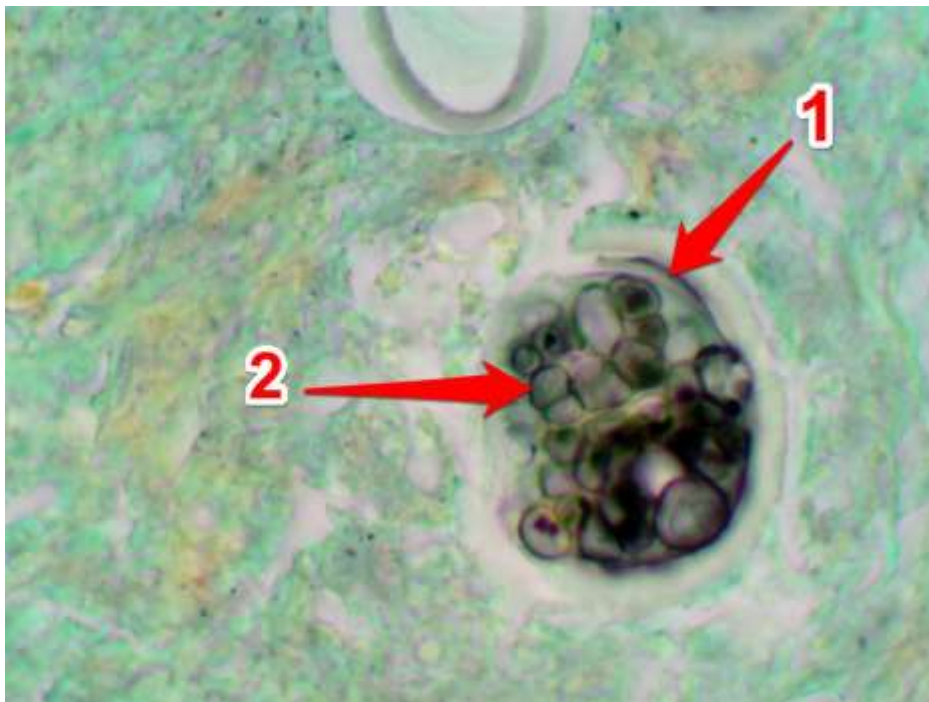3. *Coccidioides immitis*

Pada pewarnaan GMS ditemukan bentukan Spherule dan didalamnya terdapat bentukan endospora.



Coccidioidomycosis GMS pada pembesaran 400x:

1. Endospora
2. Spherule

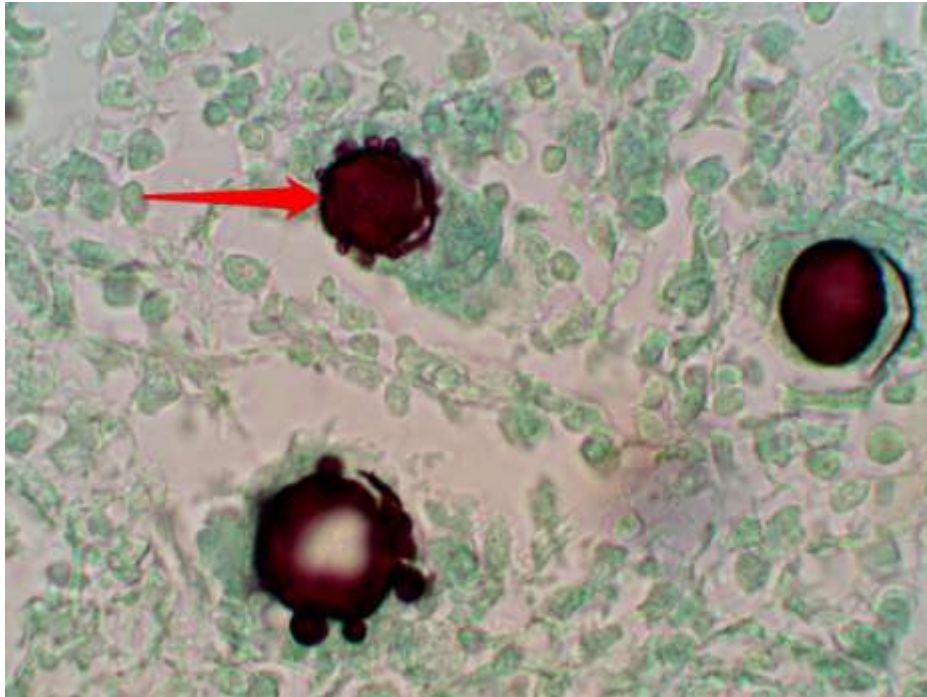


Coccidioidomycosis GMS pada pembesaran 1000x:

1. Spherule
2. Endospora

4. **Paracoccidioides brasiliensis**

- a. Pada pewarnaan GMS ditemukan sel yeast yang membentuk multiple budding sel yang mempunyai bentukan khas seperti kemudi kapal (ship's wheel).

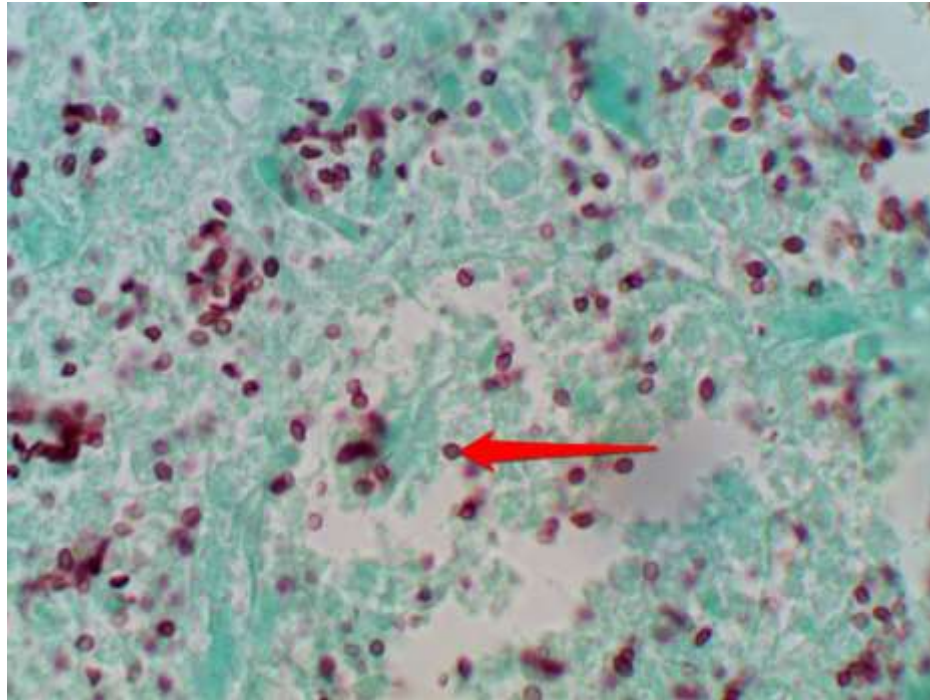


Paracoccidioidomycosis Gomori Methenamine Silver (GMS) pada pembesaran 1000x:
Multiple budding sel (panah merah) dengan bentukan khas seperti kemudi kapal (ship's wheel)

- b. Pada pewarnaan GMS-H&E ditemukan sel yeast yang membentuk multiple budding sel yang mempunyai bentukan khas seperti kemudi kapal (ship's wheel).

5. **Histoplasma capsulatum var capsulatum**

- a. Pada pewarnaan H&E ditemukan sel yeast di dalam macrophage yang mirip Leishmania
- b. Pada pewarnaan PAS ditemukan sel yeast di dalam macrophage yang mirip Leishmania.
- c. Pada pewarnaan GMS ditemukan sel yeast di dalam macrophage yang mirip Leishmania.



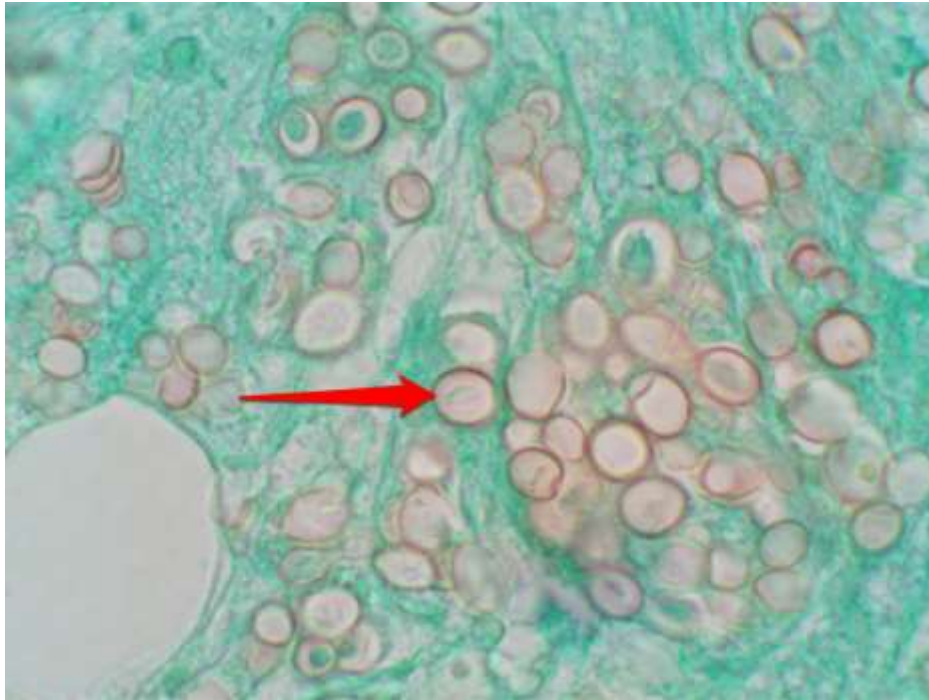
Histoplasma capsulatum Gomori Methenamine Silver (GMS) pada pembesaran 1000x:

Sel yeast (panah merah) di dalam macrophage yang mirip *Leishmania*

d. Pada pewarnaan GMS-H&E ditemukan sel yeast di dalam macrophage yang mirip *Leishmania*

6. ***Histoplasma capsulatum* var *duboisii***

- a. Pada pewarnaan H&E tampak bentukan sel yeast yang besar-besar menyerupai *Blastomyces dermatitidis*.
- b. Pada pewarnaan PAS tampak bentukan sel yeast yang besar-besar menyerupai *Blastomyces dermatitidis*.
- c. Pada pewarnaan GMS tampak bentukan sel yeast yang besar-besar menyerupai *Blastomyces dermatitidis*.



Histoplasma duboisii Gomori Methenamine Silver (GMS) pada pembesaran 1000x:

Sel yeast (panah merah)

d. Pada pewarnan GMS-H&E tampak bentukan sel yeast yang besar-besar menyerupai Blastomyces dermatitidis.

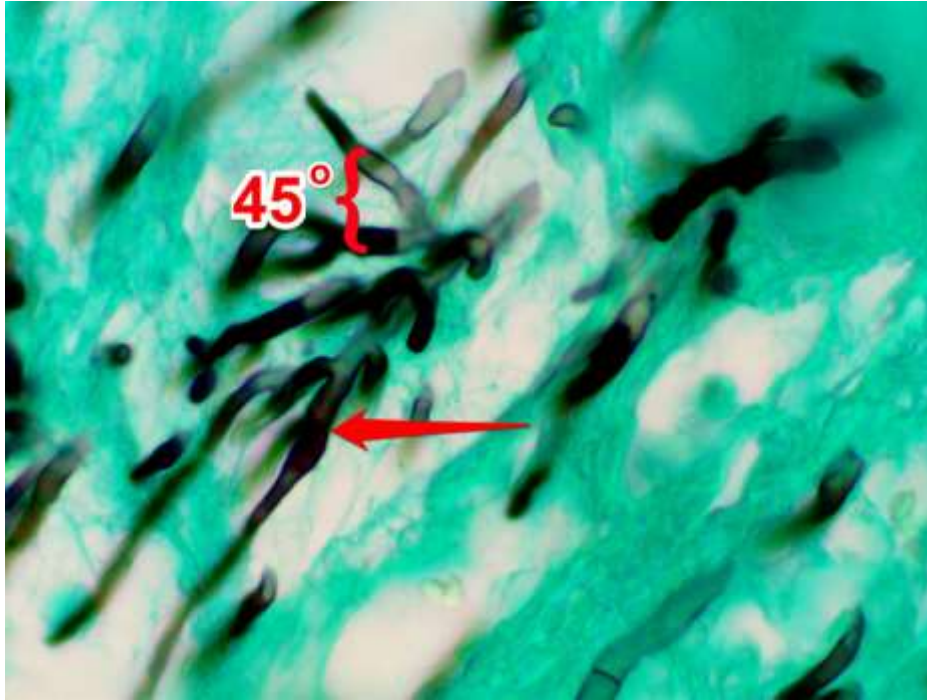
Catatan :

Perbedaannya pada Histoplasma capsulatum var duboisii, budding sel mempunyai celah yang sempit dan biasanya budding sel terlepas dari sel induk jika ukurannya telah sama dengan induknya.

OPPORTUNISTIC MYCOSES

1. Aspergillus

- Pada pewarnaan H&E tampak hyphae bersepta dan bercabang membentuk sudut 45 derajat.
- Pada pewarnaan PAS tampak hyphae bersepta dan bercabang membentuk sudut 45 derajat.
- Pada pewarnaan GMS tampak hyphae bersepta dan bercabang membentuk sudut 45 derajat.



Aspergillosis Gomori Methenamine Silver (GMS) pada pembesaran 1000x:

Hyphae (panah merah)

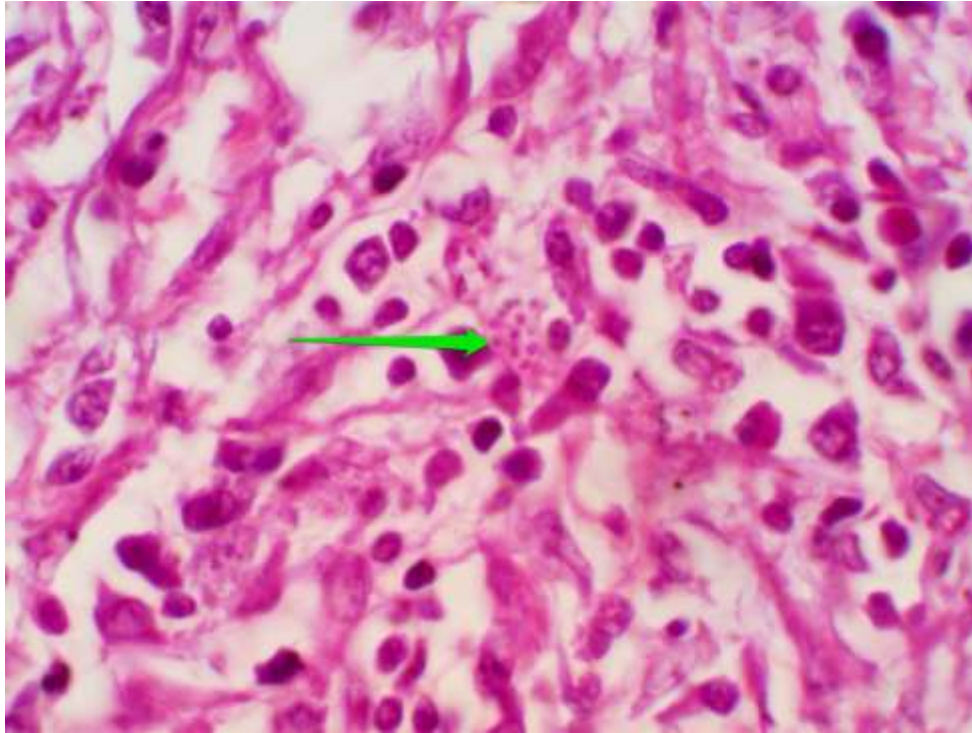
Hyphae bercabang membentuk sudut 45 derajat (kurung kurawal merah)

- Pada pewarnaan GMS-H&E tampak hyphae bersepta dan bercabang membentuk sudut 45 derajat.

INFEKSI YANG JARANG TERJADI

Penicillium marneffe

- a. Pada pewarnaan H&E ditemukan sel yeast

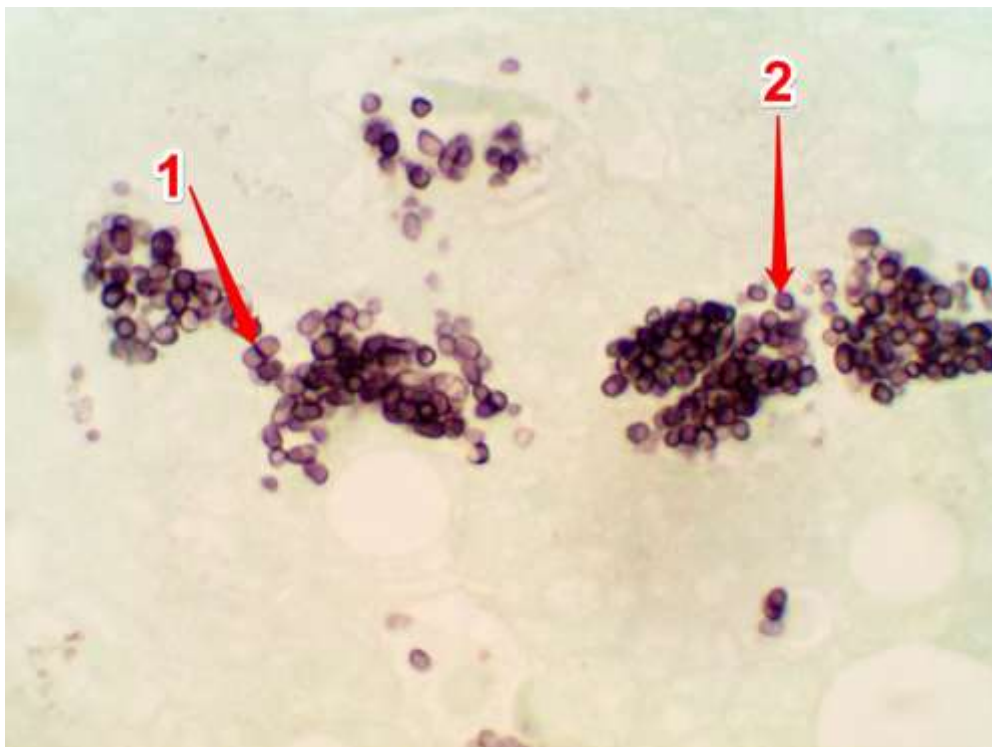


Penicillium marneffe dengan pewarnaan HE pada pembesaran 1000x:

Sel yeast (panah hijau)

Catatan: Formasi sel yeast yang menyerupai *Histoplasma capsulatum* var. *capsulatum*.

- b. Pada pewarnaan GMS ditemukan sel yeast dan sel yeast bersepta.



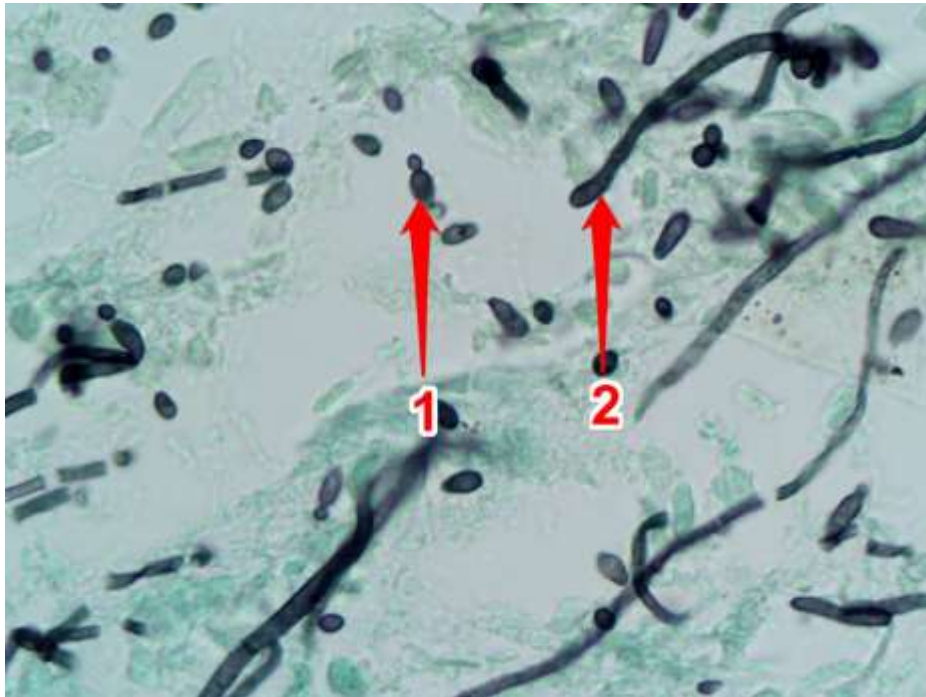
Penicillium marneffe dengan pewarnaan GMS pada pembesaran 1000x:

1. Septate yeast cells
2. Yeast cells

YEAST

1. *Candida*

- a. Pada pewarnaan PAS ditemukan blastospora dan hyphae.
- b. Pada pewarnaan GMS ditemukan blastospora dan Hyphae.



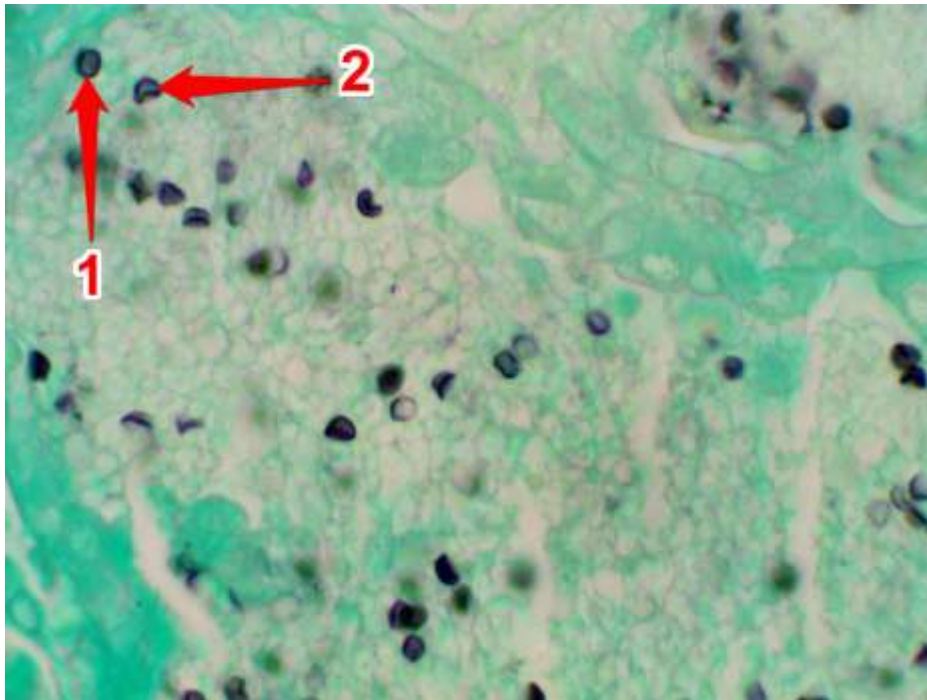
Candidiasis Gomori Methenamine Silver (GMS) pada pembesaran 1000x:

1. Blastospora, 2. Hyphae

- c. Pada pewarnaan GMS-H&E ditemukan blastospora dan hyphae.

2. *Pneumocystis carinii*

- a. Pada pewarnaan H&E tampak eksudat yang menyerupai bentukan seperti sarang tawon (honey comb).
- b. Pada pewarnaan GMS Eksudat di dalam alveoli berisi kista *Pneumocystis carinii* yang berbentuk bulat dan berbentuk seperti bola ping-pong pipih.



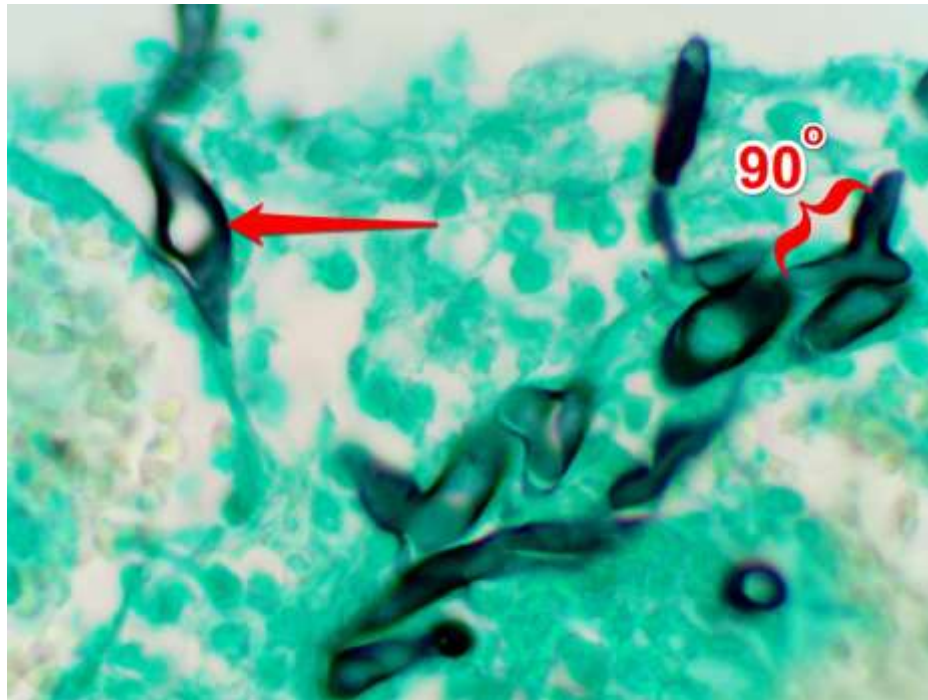
Pneumocystis carinii Gomori Methenamine Silver (GMS) pada pembesaran 1000x:

1. Kista berbentuk bulat
 2. Kista berbentuk seperti bola ping-pong pipih
- c. Pada pewarnaan GMS-H&E Eksudat di dalam alveoli berisi kista *Pneumocystis carinii*.
- d. Pada pewarnaan Giemsa : Dinding kista tidak tercat dengan cat giemsa tetapi yang terlihat hanya intracystic body. Intracystic body ini diduga sama dengan sporozoite.

ZYGOMYCOSIS

1. *Mucor*

- a. Pada pewarnaan H&E ditemukan hyphae yang lebar, berdinding tipis, tidak bersepta dan bentuk tidak teratur.
- d. Pada pewarnaan PAS ditemukan hyphae yang lebar, berdinding tipis, tidak bersepta dan bentuk tidak teratur.
- c. Pada pewarnaan GMS ditemukan hyphae yang lebar, berdinding tipis, tidak bersepta dan bentuk tidak teratur.



Mucormycosis Gomori Methenamine Silver (GMS) pada pembesaran 1000x:

Hyphae yang lebar, berdinding tipis, tidak bersepta (panah merah)

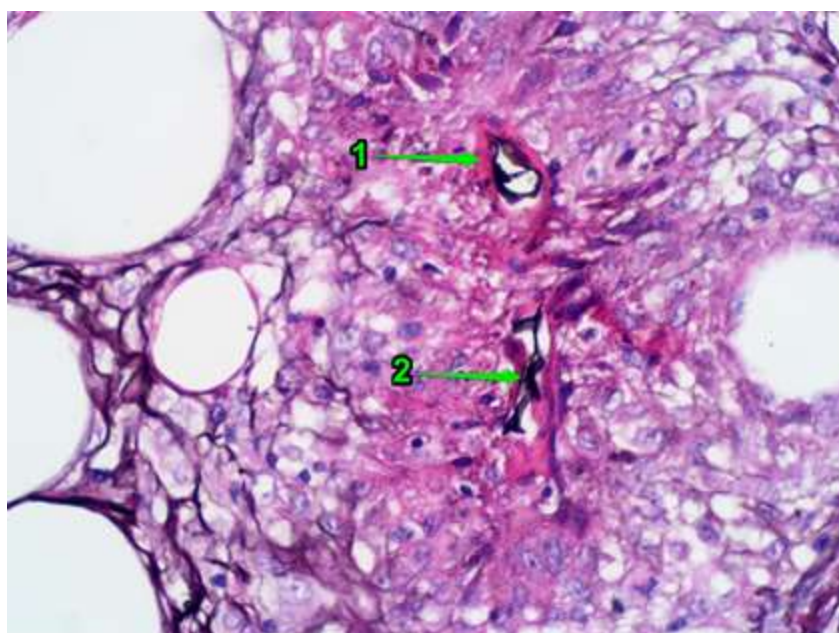
Hyphae membentuk sudut 90 derajat (kurung kurawal merah)

d. Pada pewarnaan GMS-H&E ditemukan hyphae yang lebar, berdinding tipis, tidak bersepta dan bentuk tidak teratur.

2. Basidiobolomycosis

a. Pada pewarnaan GMS ditemukan hyphae yang besar dan bervariasi lebarnya.

b. Pada pewarnaan GMS-HE ditemukan hyphae yang besar dan bervariasi lebarnya

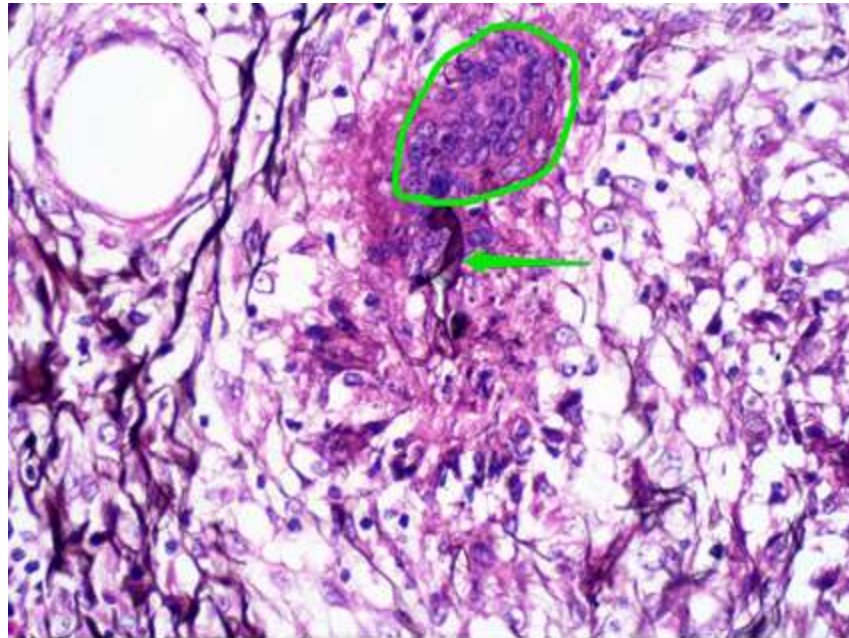


Basidiobolus GMS-HE pada pembesaran 400x:

1. Fenomena Splendore Hoeppli

2. Hyphae yang besar dan bervariasi lebarnya

Catatan: Pada jaringan tidak dapat dibedakan antara hyphae Conidiobolus dan Basidiobolus.



Basidiobolus GMS-HE pada pembesaran 400x:

Giant sel (area yang ditandai dengan warna hijau)

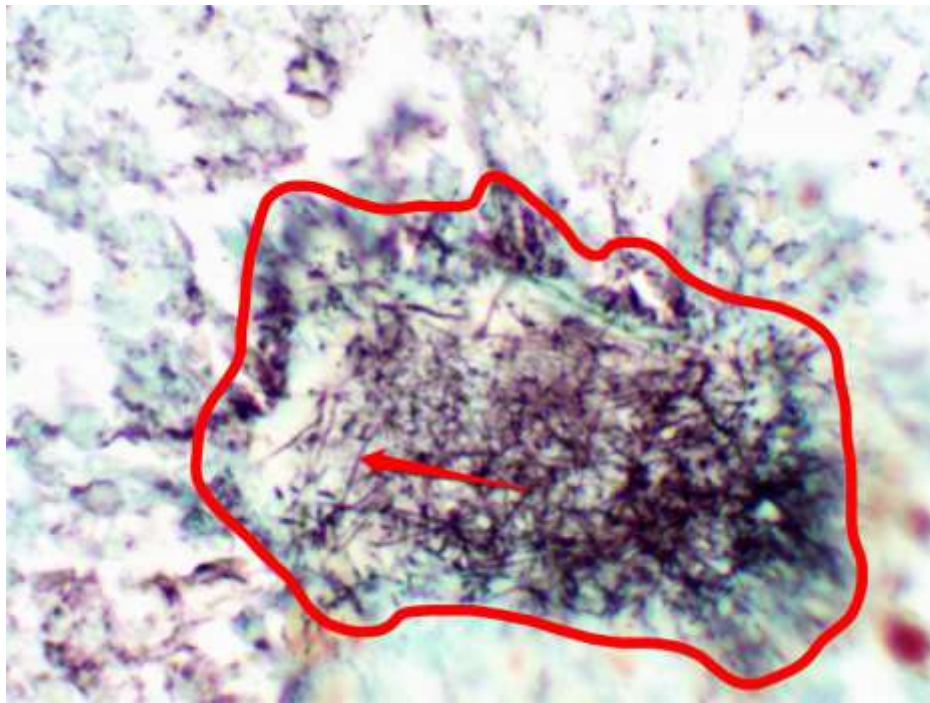
Hyphae yang besar dan bervariasi lebarnya (panah hijau)

Catatan: Pada jaringan tidak dapat dibedakan antara hyphae Conidiobolus dan Basidiobolus

Mikroorganisme Yang Mirip Jamur

1. Actinomycosis

- a. Pada pewarnaan H&E ditemukan adanya granule, tetapi tidak tampak adanya filamen-filamen.
- d. Pada pewarnaan PAS ditemukan adanya granule berwarna merah, tetapi tidak tampak adanya filamen-filamen.
- c. Pada pewarnaan GMS ditemukan adanya granule yang disertai dengan filamen-filamen.



Actinomycosis Gomori Methenamine Silver (GMS) pada pembesaran 1000x:

Granule yang disertai filamen (area yang ditandai warna merah)

Filamen (panah merah)

- d. Pada pewarnaan GMS-HE ditemukan adanya granule yang disertai dengan filamen-filamen.

Daftar Pustaka:

www.mikologi.com